



Síndrome de Joubert: reporte de caso y revisión de la bibliografía

Negreros-Osuna JP¹, Sánchez-Montaño M¹, Morales-Sánchez FF²

Resumen

El síndrome de Joubert es una enfermedad genética con herencia autosómica recesiva, forma parte de un conjunto de enfermedades catalogadas como ciliopatías congénitas que tienen una incidencia baja pero aún no correctamente estimada. Lo caracteriza un amplio espectro de alteraciones, algunas de ellas son agenesia del vermis cerebeloso y la presencia clínica de hiperpnea, movimientos oculares anormales, ataxia y discapacidad intelectual; sin embargo, el diagnóstico es imagenológico y es dado por el “signo del diente molar” en cortes axiales de imagen por resonancia magnética a nivel del mesencéfalo, una vez identificado es patognomónico y no existe diagnóstico diferencial. Las diferentes combinaciones de alteraciones presentes conforman el amplio espectro del síndrome.

PALABRAS CLAVE: Joubert, síndrome, signo del diente molar, ciliopatía.

Anales de Radiología México 2017 Jan;16(1):66-71.

Joubert Syndrome: case report and review of the bibliography.

Negreros-Osuna JP¹, Sánchez-Montaño M¹, Morales-Sánchez FF²

Abstract

Joubert syndrome is a genetic disease with autosomal recessive inheritance, which belongs to a set of diseases catalogued as congenital ciliopathies, which have low, but not yet correctly estimated incidence. It is characterized by a broad spectrum of alterations, which may include agenesia of the cerebellar vermis and clinical presence of hyperpnea, abnormal eye movements, ataxia, and intellectual disability; however, diagnosis is by image study and is given by the “molar tooth sign” in axial slices of magnetic resonance images of the mesencephalon; once identified it is pathognomonic and there is no differential diagnosis. The different combinations of alterations reported constitute the broad spectrum of the syndrome.

KEYWORDS: Joubert; syndrome; molar tooth sign; ciliopathy

¹Residente de Radiología.

²Médico adscrito al servicio de UNIMA.

Hospital Civil de Culiacán, Av. Álvaro Obregón 1422, Tierra Blanca, CP 80030, Culiacán Rosales, Sinaloa.

Recibido: 18 de noviembre 2016

Aceptado: 23 de enero 2017

Correspondencia

Jean Paul Negreros Osuna
negrerosjp@gmail.com

Este artículo debe citarse como

Negreros-Osuna JP, Sánchez-Montaño M, Morales-Sánchez FF. Síndrome de Joubert: reporte de caso y revisión de la bibliografía. Anales de Radiología México 2017;16(1):66-71.

PRESENTACIÓN

Varón de 5 años de edad que fue llevado a nuestra institución sin referencia médica formal. La madre refiere que fue estudiado en un centro médico perteneciente a una sociedad privada sin fines lucro donde se le diagnosticó síndrome de Robinow. Mencionó que el abuelo paterno también padecía un trastorno similar.

Antecedentes: estuvo hospitalizado al nacer debido a dificultad respiratoria y estaba bajo tratamiento con risperidona sin especificarse una razón; durante una exploración rápida, previa al estudio, el paciente evidenciaba retraso en el desarrollo psicomotor, macrocefalia con frente amplia, hipertelorismo, puente nasal ancho, ptosis palpebral izquierda y polidactilia en pie derecho.

Se realiza un protocolo de imagen por resonancia magnética de cerebro en el que se obtuvieron secuencias ponderadas en T1, T2, FLAIR, TIRM y CISS donde se identificaron, como alteraciones principales, una hipoplasia del vermis cerebelar, así como elongación y cambio en la orientación de los pedúnculos cerebelosos superiores, siendo éstas las responsables de dar signos específicos. En cortes axiales a nivel de mesencéfalo y, como característica principal, existió el “signo del diente molar”, patognomónico para el síndrome de Joubert y que es producido por los cambios en la configuración de los pedúnculos cerebelosos superiores. Otro signo que también es visto en cortes axiales, pero a nivel del cuarto ventrículo, es la apariencia en “alas de murciélago” del mismo, producto de la hipoplasia/agenesia del vermis cerebelar.

Por último, en imágenes parasagitales se observó en el paciente el signo del “bastón de pastor” (un signo descrito recientemente) que es dado por las mismas alteraciones a nivel del mesencéfalo, en la que el cuerpo del bastón corresponde al tallo cerebral y el cayado al pedúnculo cerebeloso

superior anormal y al hemisferio cerebeloso correspondiente (**Figuras 1-5**).

DISCUSIÓN

El síndrome de Joubert fue descrito originalmente en 1968 en 4 hermanos con agenesia del vermis cerebelar, con hiperpnea, movimientos oculares anormales, ataxia y discapacidad intelectual. Aunque su incidencia no ha sido determinada con precisión ésta puede variar entre 1/80,000 y 1/100,000 nacidos vivos, aunque podría estar infraestimada. Sigue una herencia autosómica recesiva y presenta alteraciones genéticas heterogéneas.¹ Estudios recientes han ligado al síndrome de Joubert y a otros desordenes con defectos de los cilios. Los cilios se han

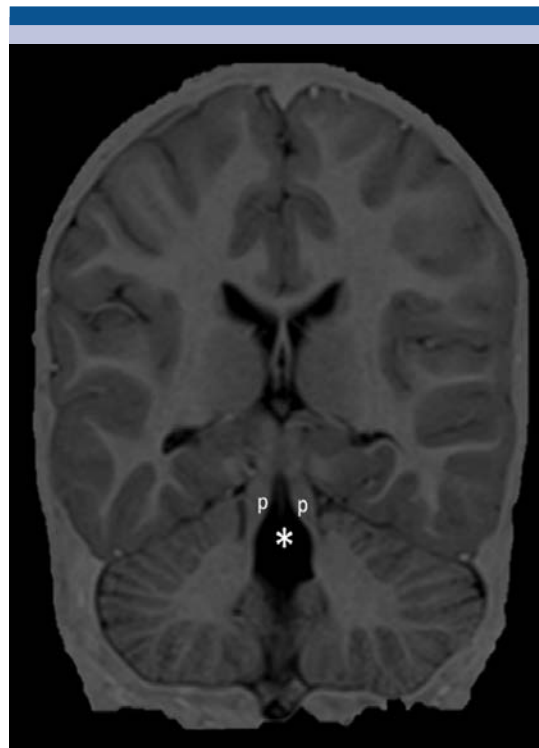

Figura 1. Resonancia magnética, corte coronal T1 TIRM: alargamiento de los pedúnculos cerebelosos superiores marcados con *p* y agenesia del vermis señalada con el asterisco.

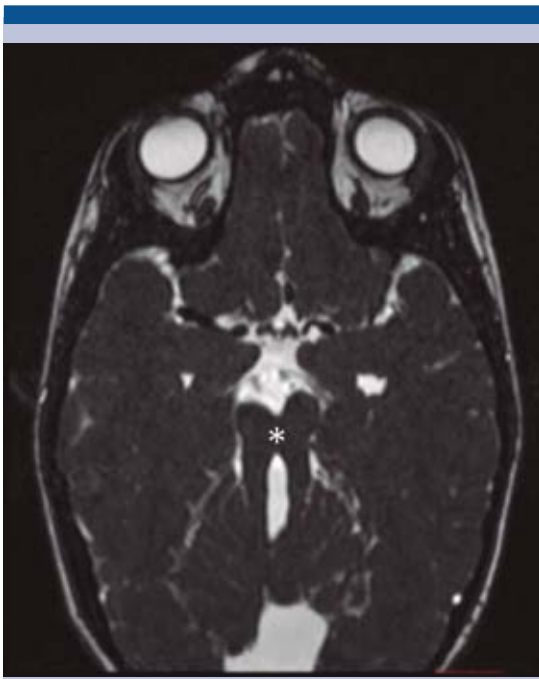


Figura 2. Resonancia magnética, corte axial CISS: signo del molar marcado por el asterisco.

dividido clásicamente en móviles y no móviles (primario) basados en la organización de los microtúbulos en los axonemas ciliares. Un defecto en el transporte o arreglo de estas proteínas cilio-centrosomales afecta a una variedad de vías de señalización que son esenciales para el desarrollo celular como lo es Sonic hedgehog, mostrando una variedad de anomalías multiorgánicas como el síndrome de Joubert que son conocidas como síndromes de ciliopatías genéticas.²

A pesar del gran número de genes que pueden ser afectados la causa genética puede ser determinada actualmente en 62% de los individuos con síndrome de Joubert. Uno de los genes que se ha encontrado con variantes bialélicas deletéreas es el KIAA0586 que contiene información para una proteína centrosomal requerida para la ciliogénesis.³

El síndrome de Joubert puede ser sospechado por la observación de hipotonía, apraxia motora ocular, nistagmo y estrabismo, cambios en el patrón respiratorio caracterizados por episodios cortos y alternantes de apnea e hiperpnea o hiperpnea sola. Se puede observar polidactilia de manos o pies, desarrollo intelectual anormal de gravedad variable, con afectación del discurso por apraxia oromotora. Existen dismorfismos faciales incluyendo frente prominente, ptosis, prognatia, cejas arqueadas, hipertelorismo, eversión de labio inferior, boca trapezoidea, protrusión lingual y orejas de implantación baja. Hay defectos retinales que pueden ir desde

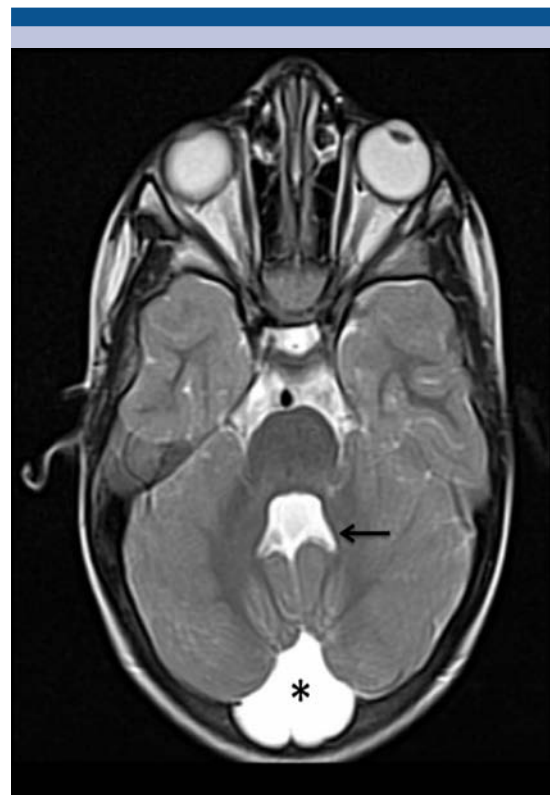

Figura 3. Resonancia magnética, corte axial en T2: la flecha señala la alteración de la morfología del cuarto ventrículo con apariencia de "alas de murciélago". El asterisco marca un quiste aracnoideo en fosa posterior como hallazgo adicional.

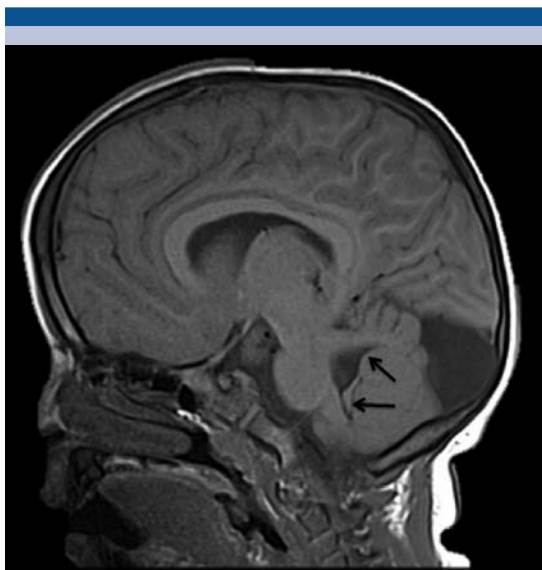


Figura 4. Resonancia magnética, corte parasagital en T1: signo del bastón del pastor dado por la morfología anómala del pedúnculo superior y la unión del cerebelo con el tallo cerebral.

amaurosis congénita de Leber a retinopatías lentamente progresivas con visión parcialmente conservada; defectos renales (nefronoptosis o riñones quísticos displásicos) y fibrosis hepática congénita.⁴

El signo del diente molar se observa mediante tomografía y resonancia magnética obtenidas a nivel del mesencéfalo; es causado por la falta de decusación de fibras del pedúnculo cerebelar superior, lo que conduce a un alargamiento de los pedúnculos; adicionalmente los pedúnculos tienen un curso más horizontal y hay un agrandamiento de la cisterna interpeduncular. Las características imagenológicas primarias del síndrome de Joubert son la ausencia del vermis cerebelar, engrosamiento y reorientación de los pedúnculos cerebelares superiores y deformidad del cuarto ventrículo, las cuales están presentes en casi todos los casos. La ausencia del vermis crea un hendidura en la línea media, entre los

dos hemisferios cerebelares, lo que resulta en una apariencia de “ala de murciélago” del cuarto ventrículo en tomografía o resonancia.⁵

La evidencia creciente de estudios clínicos y genéticos sugiere que la heterogeneidad clínica asociada con el signo del diente molar no corresponde a síndromes clínicos distintos sino que más bien es parte del espectro fenotípico amplio que es característico del síndrome de Joubert (**Cuadro 1**). Por lo tanto, el signo del diente molar es el signo patognomónico para el síndrome de Joubert sin existir diagnósticos diferenciales una vez reconocido.⁶

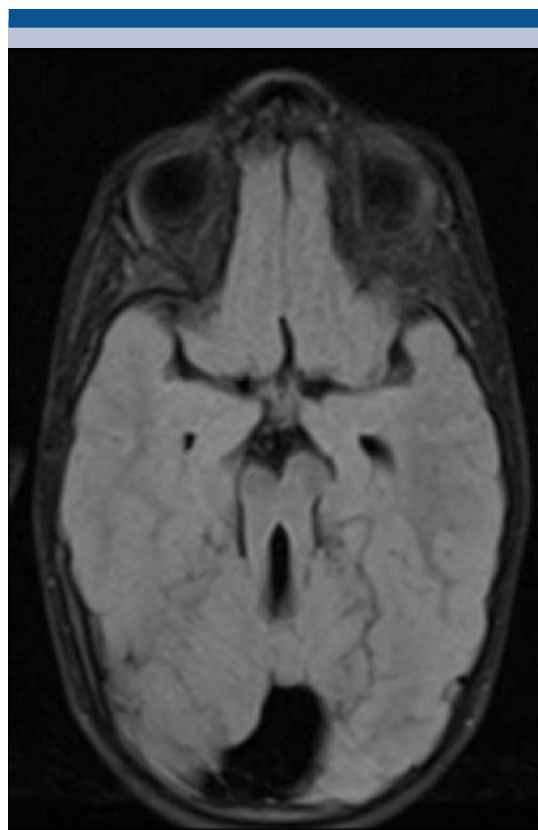


Figura 5. Resonancia magnética, corte axial en T2 TIRM: signo del diente molar patognomónico del síndrome de Joubert.

Cuadro 1. Clasificación de variantes del síndrome de Joubert

Subtipos clínicos	Características mandatorias	Características asociadas
Síndrome de Joubert puro	Signo del diente molar	
Síndrome de Joubert con defectos oculares	Signo del diente molar Distrofia de retina (amaurosis congénita de Leber)	
Síndrome de Joubert con defectos renales	Signo del diente molar Nefronoptisis	
Síndrome de Joubert con defectos oculorrenales	Signo del diente molar Distrofia de retina Nefronoptisis	Fibrosis hepática congénita (pocos)
Síndrome de Joubert con defectos hepáticos	Signo del diente molar Fibrosis hepática congénita	Colobomas Nefronoptisis
Síndrome de Joubert con defectos orofaciocodigitales	Signo del diente molar Lengua lobulada/bífida (hamartomas) Polidactilia	Paladar/labio hendido

En pacientes con apraxia oculomotora congénita el hallazgo de desviaciones torsionales alternantes, cíclicas, durante el examen de retina es virtualmente diagnóstico de síndrome de Joubert. Aún no está claro si estas manifestaciones se originan por las malformaciones cerebelares o la no decusación de las vías del tallo cerebral que caracterizan al síndrome de Joubert.⁷

El signo del “bastón de pastor” es visto en imágenes sagitales de la fosa posterior en resonancia magnética, tomografía y ultrasonido. El mango del bastón está formado por el bulbo raquídeo y el arco está formado por el pedúnculo cerebelar superior alargado, engrosado y anormalmente orientado, seguido del hemisferio cerebelar. Se recomienda que este nuevo hallazgo sea considerado en la evaluación de pacientes con sospecha de síndrome de Joubert.⁸

Un estudio de pacientes que fueron identificados como afectados por síndrome de Joubert como diagnóstico final, mostró que en todos los pacientes estuvieron presentes hipoplasia/aplasia del vermis cerebelar y apnea, hubo polidactilia

en 3 de 16, problemas renales con quistes en 5 y 11 de 16 tuvieron electroretinogramas anormales.⁹

Aunque el método de imagen recomendado para la caracterización de los hallazgos neurológicos en el síndrome de Joubert es la resonancia, también se puede utilizar el ultrasonido para el diagnóstico prenatal a través de la observación del signo del diente molar, pudiéndose diagnosticar antes de las 24 semanas de gestación; debido a que el diagnóstico genético puede no ser concluyente la detección sonográfica es un auxiliar valioso en la evaluación prenatal.¹⁰

REFERENCIAS

1. Brancati F, Dallapiccola B, Valente EM. Joubert Syndrome and related disorders. *Orphanet Journal of Rare Diseases*. 2010;5(1):20.
2. Sattar S, Gleeson JG. The ciliopathies in neuronal development: a clinical approach to investigation of Joubert syndrome and Joubert syndrome-related disorders. *Developmental Medicine & Child Neurology*. 2011;53(9):793-8.
3. Bachmann-Gagescu R, Phelps IG, Dempsey JC, Sharma VA, Ishak GE, Boyle EA, et al. KIAA0586 is Mutated in Joubert Syndrome. *Human Mutation*. 2015;36(9):831-5.



4. Romani M, Micalizzi A, Valente EM. Joubert syndrome: congenital cerebellar ataxia with the molar tooth. *The Lancet Neurology*. 2013;12(9):894-905.
5. McGraw P. The Molar Tooth Sign. *Radiology*. 2003;229(3):671-2. PubMed PMID: 14657304.
6. Poretti A, Boltshauser E, Valente EM. The Molar Tooth Sign Is Pathognomonic for Joubert Syndrome! *Pediatric Neurology*. 2014 6//;50(6):e15-e6.
7. Papanagnu E, Klaehn LD, Bang GM, Ghadban R, Mohny BG, Brodsky MC. Congenital ocular motor apraxia with wheel-rolling ocular torsion a neurodiagnostic phenotype of Joubert syndrome. *Journal of American Association for Pediatric Ophthalmology and Strabismus*. 2014 8//;18(4):404-7.
8. Manley AT, Maertens PM. The Shepherd's Crook Sign: A New Neuroimaging Pareidolia in Joubert Syndrome. *Journal of Neuroimaging*. 2015;25(3):510-2.
9. Elhassanien AF, Alghaiaty HA-A. Joubert syndrome: Clinical and radiological characteristics of nine patients. *Annals of Indian Academy of Neurology*. 2013;16(2):239-44.
10. Pugash D, Oh T, Godwin K, Robinson AJ, Byrne A, Van Allen MI, et al. Sonographic 'molar tooth' sign in the diagnosis of Joubert syndrome. *Ultrasound in Obstetrics & Gynecology*. 2011;38(5):598-602.